

**Malattia di Ménière monolaterale:  
successo del trattamento con Gentamicina intratimpanica.****Unilateral Meniere's disease:  
efficacy of intratympanic gentamicin treatment**

Dr. Francesco Dispenza, Clinica ORL – Università di Palermo

Email: francesco-dispenza@libero.it

**Abstract**

Allo scopo di stabilire l'utilità della somministrazione di Gentamicina intratimpanica per il trattamento della Malattia di Ménière (MM), abbiamo eseguito uno studio retrospettivo delle cartelle dei pazienti trattati per MM definita in accordo con la scala diagnostica e di valutazione del trattamento stabilita dalla Accademia Americana di Otorinolaringoiatria – Chirurgia della Testa e del Collo (AAO-HNS). Il protocollo di trattamento consiste in tre iniezioni intratimpaniche di Gentamicina, con intervallo di 12 ore tra ogni somministrazione. I risultati, riportati secondo i criteri stabiliti dalla AAO-HNS, mostrano un controllo completo delle vertigini nel 60% dei casi, un buon controllo nel 16,3%, moderato nel 3,7%, scarso nel 16,3% e assente nel 3,7%. La funzione uditiva è rimasta invariata nel 61,8% dei casi, migliorata nel 21,8% e peggiorata nel 16,3%. Possiamo concludere che la somministrazione di Gentamicina intratimpanica è una buona alternativa ai trattamenti medici e chirurgici per il trattamento della MM resistente a terapia medica tradizionale. Questo protocollo offre buoni risultati funzionali con rischi ridotti e bassi costi per il paziente.

Parole Chiave: Malattia di Ménière, gentamicina intratimpanica, vertigini.

Key words: Meniere's disease, intratympanic gentamicin, vertigo

CAPSULA EBURNEA, 1,12:1-5, 2006.

**Introduzione**

La Malattia di Ménière (MM) è caratterizzata da episodici attacchi di vertigine oggettiva, acufeni, ipoacusia fluttuante e sensazione di ovattamento auricolare. Studi autoptici su pazienti affetti da MM hanno dimostrato un aumento del volume dell'endolinfa con distensione dell'intero sistema endolinfatico (1).

L'idrope endolinfatica conduce verso un danno permanente degli apparati cocleare e vestibolare. Il trattamento della MM ha come scopo principale il controllo delle vertigini invalidanti. Nella maggior parte dei casi questo si ottiene con il trattamento medico conservativo (70-90%) (2). I pazienti che non rispondono possono essere trattati in alternativa con procedure chirurgiche come: labirintectomia, decompressione del sacco endolinfatico o sezione del nervo vestibolare. Inoltre la tecnica di ablazione del sistema vestibolare mediante la somministrazione di Aminoglicosidi (AMG) ha mostrato promettenti risultati.

Le cellule scure (dark cells) dell'ampolla e della stria vascolare sono coinvolte nella regolazione della pressione endolinfatica e contengono melanina che si lega con gli

AMG somministrati. Il risultante effetto tossico elettivo sulle dark cells dovrebbe determinare una riduzione della pressione endolinfatica. Quindi, in teoria, la somministrazione di AMG dovrebbe soltanto alterare la funzione delle dark cells e non agire sulle funzioni vestibolari e cocleari; ma la concentrazione appropriata per determinare soltanto questo effetto è difficile da determinare essendo l'orecchio interno umano non accessibile in maniera diretta (3-4). Studi clinici nel passato hanno stabilito un livello di tossicità delle cellule sensoriali di coclea e vestibolo. Park e Cohen hanno riportato che kanamicina e amicacina sono tossiche per la coclea, mentre streptomycina e gentamicina lo sono per il vestibolo (5).

La gentamicina è nota essere più tossica per il neuroepitelio vestibolare che per quello cocleare (6). Ci sono diversi protocolli per la somministrazione di AMG: dose multipla giornaliera, somministrazione settimanale, somministrazione a bassa dose, infusione continua con microcatetere e titration methods (7-8). Diversi studi hanno riportato circa l'84% di successo per il controllo delle vertigini con il trattamento con

gentamicina (9). Secondo alcuni autori l'insorgenza di nistagmo spontaneo, di instabilità o il peggioramento della soglia uditiva indicano che la terapia deve essere sospesa (10-11). Questo studio rivede in maniera retrospettiva l'utilità del nostro protocollo di somministrazione di gentamicina.

### Materiali e Metodi

Abbiamo effettuato una revisione retrospettiva delle cartelle di 55 pazienti (26 femmine e 29 maschi) affetti da MM monolaterale diagnosticata in accordo con la scala diagnostica della AAO-HNS (12). L'età media dei pazienti era di 54 anni (range 19-71). Tutti i pazienti erano stati sottoposti a precedente terapia medica utilizzando: dieta iposodica, betaistina e diuretici per più di un anno senza alcun beneficio. Sin dall'inizio i pazienti hanno rifiutato ogni eventuale terapia chirurgica per la MM. Dopo aver ottenuto il consenso informato al trattamento con gentamicina è stata eseguita la valutazione pre-trattamento che comprende una valutazione otoneurologica completa, audiometria tonale, impedenzometria, risonanza magnetica encefalo o tomografia computerizzata.

I nostri criteri di inclusione sono stati: malattia monolaterale con udito controlaterale normale, vertigini ricorrenti, assenza di malattie del sistema nervoso centrale. Il protocollo da noi utilizzato prevede tre iniezioni intratimpaniche di gentamicina con intervallo di 12 ore tra ogni somministrazione. Se il paziente non mostra la comparsa di nistagmo spontaneo o peggioramento della soglia uditiva o non riceve alcun beneficio dal primo ciclo di terapia, lo stesso protocollo viene ripetuto un mese dopo. Abbiamo utilizzato una soluzione di

gentamicina 80mg/2ml tamponata con 1ml di bicarbonato di sodio per ottenere un pH neutro, facilitando l'assorbimento e riducendo la sintomatologia dolorosa. Un ml di soluzione contiene 27mg di gentamicina. Durante il procedimento terapeutico il paziente è in posizione supina con la testa ruotata controlateralmente di 45° per prevenire la perdita della soluzione attraverso la tuba di Eustachio e per permettere un adeguato contatto del farmaco con la finestra rotonda. Dopo l'iniezione di 1ml di soluzione il paziente mantiene la posizione della testa per almeno 30 minuti e viene suggerito al paziente di non deglutire per prevenire la apertura della tuba. Il dosaggio finale per un ciclo di terapia è di 81 mg. Dopo ogni somministrazione viene eseguito un controllo audiometrico ed otoneurologico.

### Risultati

I risultati dei 55 casi trattati sono stati riportati rispettando i criteri della AAO-HNS (12) che divide i pazienti in 5 classi in relazione al numero di crisi vertiginose per mese. I risultati mostrano un controllo completo delle vertigini in 33 pazienti (60% classe A), un buon controllo in 9 pazienti (16,3% classe B), controllo modesto in 2 pazienti (3,7% classe C), un controllo scarso in 9 pazienti (16,3% classe D) e mancato controllo delle vertigini in 2 casi (3,7% classe E) (Fig. 1). Sei pazienti dopo il trattamento hanno riportato una modesta sintomatologia vestibolare come instabilità ed oscillopsia. La funzione uditiva è stata considerata migliorata o peggiorata se presente una variazione di  $\pm 10$  dB nella PTA (media della soglia per i toni puri 0,5-1-2-4 kHz) tra la valutazione audiometria pre e post trattamento. In 34 casi (61,8%) la soglia non si è modificata; è migliorata in 12

Fig.1

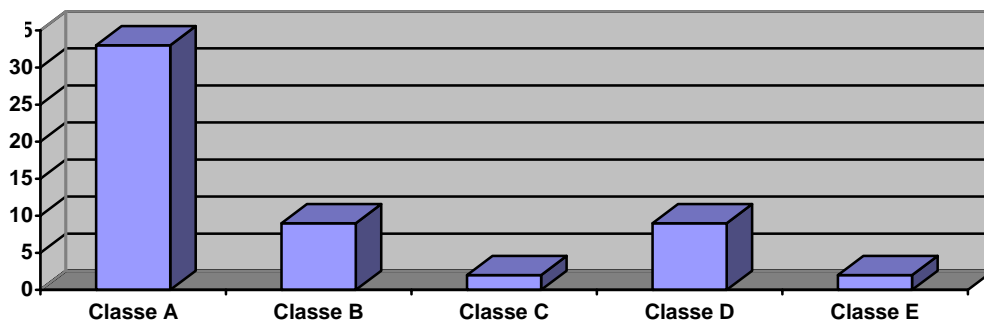


Figura 1: risultati dei pazienti trattati riportati secondo i criteri dell'AAO-HNS.

Fig.2

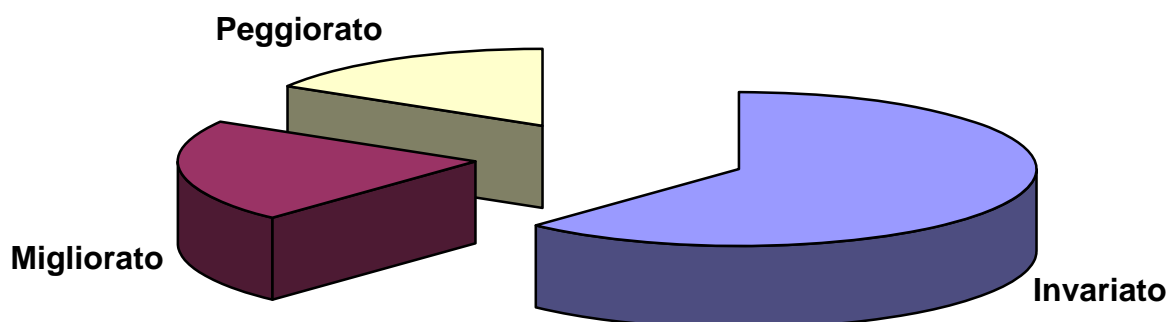


Figura 2: risultati clinici relativi all'udito dopo trattamento.

pazienti (21,8%) e peggiorata in 9 pazienti (16,3%) (Fig. 2). Durante il follow-up 3 pazienti che non hanno avuto beneficio dalla terapia hanno deciso di sottoporsi a terapia ablativa chirurgica per le vertigini invalidanti. Due pazienti sono stati trattati con neurectomia vestibolare ed un paziente anacusico con labirintectomia. I dati non hanno mostrato correlazione tra la durata del follow-up ed i risultati funzionali.

### Discussione

Vertigini e ipoacusia sono i due sintomi più invalidanti associati con la Malattia di Meniere (MM). Nella maggior parte dei casi questi sintomi sono ben controllati con la terapia medica con una combinazione di farmaci vasoattivi (Betaistina), dieta iposodica e diuretici. Il trattamento chirurgico è riservato per i pazienti che non rispondono alla terapia medica. Gli approcci chirurgici sono: la neurectomia vestibolare (VN), la decompressione del sacco endolinfatico (ELSD) e la labirintectomia. VN offre un immediato controllo delle vertigini (85-95%) (13-14) ma può comportare complicanza quali il decesso, meningite e liquorrea cerebrospinale (15). Tuttavia questa procedura non sembra avere alcun effetto sulla fisiopatologia della MM. ELSD offre un buon controllo delle vertigini con conservazione dell'udito nell'80% dei casi (15); presenta poche complicanze eccetto quelle legate all'anestesia generale. La labirintectomia sembra essere altrettanto efficace, ma viene riservata ai casi con udito compromesso o ai pazienti che presentano varianti anatomiche che impediscono un accesso alle strutture bersaglio senza ulteriori rischi specie per il seno sigmoide e per il

nervo facciale. La somministrazione di gentamicina intratimpanica (GI) non è considerata una tecnica chirurgica, è rapida da eseguire, produce buoni risultati sul controllo delle vertigini (che spesso risultano superiori a quelli ottenuti ad esempi con la ELSD) e ha costi ridotti. L'uso della GI è aumentato negli anni '90 come trattamento alternativo per questi pazienti (2). Gli aminoglicosidi sono stati usati per il trattamento delle vertigini da diversi anni. Schuknecht nel 1957 (16) è stato il primo a descrivere il successo terapeutico con l'uso di streptomina solfato intratimpanica in 5 pazienti, ma il risultato è stato complicato dalla ipoacusia profonda che si è avuta in tutti i pazienti. Come riportato da studi precedenti (5), la gentamicina è più tossica per le cellule vestibolari che per quelle cocleari. La principale via di comunicazione per i farmaci tra l'orecchio medio e quello interno sono la membrana della finestra rotonda (RWM) ed il legamento anulare della platina della staffa (3). Alcuni fattori possono modificare la permeabilità della finestra rotonda. I più importanti sono: infiammazione della mucosa dell'orecchio medio (3), la funzionalità della tuba di Eustachio, le dimensioni e la forma della nicchia della finestra rotonda, lo spessore della membrana fibrosa che ricopre la nicchia, che può essere alterata da sangue e polvere d'osso di precedenti interventi chirurgici all'orecchio (17). La gentamicina nell'orecchio interno si lega con la melanina presente nelle dark cells dell'ampolla e della stria vascolare (3). Le dark cells contengono Na-K ATP-asi e fosfolipidi con i quali crea un legame. Questi giocano un ruolo fondamentale nel tra-

sporto attivo di elettroliti nel labirinto vestibolare influenzando il bilancio  $\text{Na}/\text{K}$  (18). Questa prima fase è reversibile sospendendo la somministrazione del farmaco. Una seconda fase irreversibile data dalla gentamicina è l'alterazione della permeabilità della membrana delle cellule ciliate agli ioni  $\text{Ca}$  e  $\text{Mg}$ , provocandone la distruzione (19-20). La prima fase (reversibile) produce una riduzione della produzione di endolinfa ed un conseguente controllo delle vertigini (21). Dati recenti spiegano il razionale dell'uso di dosi ridotte di gentamicina per prevenire la tossicità irreversibile per le cellule ciliate essendo il danno coclearie dose correlato (22). È anche evidente che la completa ablazione della funzione vestibolare non è necessaria per ottenere il controllo totale delle vertigini (9). Come riportato da diversi studi sulla somministrazione di gentamicina nella MM (7), la terapia intratimpanica è emersa come una modalità standard per il trattamento. Noi abbiamo usato una modalità a basso dosaggio (low dose) modificata in tutti i pazienti, facendo attenzione alla comparsa di segni otoneurologici o ipoacusia. Il protocollo è stato adattato alla somministrazione in one day hospital per soddisfare le esigenze del paziente (anche proveniente da sedi lontane) e ottenere un diretto controllo di eventuali segni e sintomi dopo ogni somministrazione. Abbiamo considerato il dosaggio totale di gentamicina, l'ospedalizzazione del paziente e il costo del trattamento. Non c'è consenso riguardo al metodo di somministrazione. Esistono vari metodi come: dose giornaliera multipla, dose settimanale, low dose, infusione continua con microcatetere e titration (7). Il metodo low dose consiste nella somministrazione di una o due dosi in giorni o settimane consecutive. Il razionale di questa tecnica è quello di minimizzare il dosaggio totale di farmaco somministrato al paziente per evitare il danno coclearie e la conseguente ipoacusia (7). Comparato con altri metodi il low dose risulta avere il minor dosaggio cumulativo per il paziente (20-240 mg) (7). Nel nostro studio abbiamo modificato la somministrazione riducendo la permanenza del paziente a 24h ed abbassando il dosaggio totale di gentamicina (81 mg totali dopo 3 iniezioni intratimpaniche) ottenendo un controllo effettivo nell'80% circa dei pazienti. Nel 60% dei casi questo è stato ottenuto con un solo ciclo di

somministrazioni. La funzione uditiva è peggiorata nel 17% dei casi in maniera variabile. Questi risultati sono in accordo con i dati esistenti nella letteratura in inglese riguardo la somministrazione di GI con metodo low dose (7). Oscillopsia e altri lievi sintomi vestibolari sono stati riportati da sei pazienti, ma senza compromissione della qualità di vita. Non abbiamo notato una correlazione tra il periodo di follow-up ed il risultato funzionale. Il costo del trattamento è stato calcolato considerando: il numero di visite del paziente (una o due includendo il costo del viaggio per raggiungere il nostro reparto) e la quantità di farmaco utilizzato. Altri autori riportano la somministrazione di gentamicina utilizzando colla di fibrina o microcateteri (23-24); questi dispositivi medicali accrescono i costi senza migliorare il risultato.

### Conclusioni

Nella nostra esperienza, la somministrazione di gentamicina è una valida alternativa sia alla terapia medica che a quella chirurgica per il trattamento della MM resistente a terapia. Alcune procedure chirurgiche (VN, ELSD) producono un ottimo controllo delle vertigini con pochi rischi per la funzione uditiva, ma presentano allo stesso tempo importanti complicanze come meningite e liquorrea cerebrospinale, è necessaria una più lunga ospedalizzazione per il paziente ed hanno costi alti. Il nostro trattamento in un giorno permette controllo adeguato delle crisi vertiginose senza compromettere l'udito e la qualità di vita e riducendo i costi. La somministrazione di gentamicina è ripetibile fino alla comparsa di una delle complicanze. L'anacusia e la ipoacusia sono le peggiori, ma questi danni sono dose-correlati e per questa ragione prevedibili. In caso di fallimento di questa tecnica è sempre possibile convertire il trattamento in chirurgico.

### Bibliografia

1. Schuknecht HF, Ruther A. Blockage of longitudinal flow in endolymphatic hydrops. *Eur Arch Otolaryngol.* 1991; 248:209-17
2. Kayle DM, Jackson CG, Gardner EK. Surgical management of Meniere's disease in the era of gentamicin. *Otolaryngol Head Neck Surg.* 2005; 132:443-50.
3. Paparella MM, Schachern PA, Yoon TH. Survey of interactions between middle ear

- and inner ear. *Acta Otolaryngol* 1988; 99 (suppl 457): 9-24.
4. Okuda T, Sugahara K, Shimogori H, Yamashita H. Inner ear change with intracochlear gentamicin administration in Guinea Pigs. *Laryngoscope* 2004; 114:694-697.
  5. Park JC, Cohen GM. Vestibular ototoxicity in the chick: effect on streptomycin on equilibrium and on ampulla dark cells. *Am J Otolaryngol* 1982; 3:117-127.
  6. Duval AJ, Wersall J. Site of action of streptomycin upon inner ear sensory cell. *Acta Otolaryngol* 1964; 57:581-88.
  7. Chia SH, Ganst AC, Anderson JP, Harris JP. Intratympanic gentamicin therapy for Meniere's disease: a meta-analysis. *Otol Neurotol* 2004; 25:544-552.
  8. Balyan FR, Taibah A, De Donato G, Aslan A, Falcioni M, Russo A, Sanna M. Titration streptomycin therapy in Meniere's disease: long term results. *Otolaryngol Head Neck Surg.* 1998; 118:261-6.
  9. Perez N, Martin E, Garcia-Tapia R. Intratympanic gentamicin for intractable Meniere's disease. *Laryngoscope* 2003; 113:456-64.
  10. Kaplan DM, Nedzelsky JM, Chen JM et al. Intratympanic gentamicin for the treatment of unilateral Meniere disease. *Laryngoscope* 2000; 110:1298-305.
  11. Morufushi T, Almagy G, Yavor R. Intratympanic gentamicin in Meniere's disease: result of therapy. *Am J Otol.* 1997; 18:52-7.
  12. Committee on hearing and equilibrium. Guidelines for the diagnosis and evaluation of Meniere's disease. *Otolaryngol Head Neck Surg.* 1995; 113:181-5.
  13. Jackson CG, Dickins JR, Mc Menomey SO et al. Endolymphatic system shunting: a long-term profile of the Denver inner ear shunt. *Am J Otol* 1996; 17:85-8.
  14. Magnan J. Vestibular neurectomy by retrosigmoid approach. In : Sterker EFO, Dauman R, Sauvage JP et al., eds *Meniere's disease 1999- update Paris kugler publication, 1999: 793-7.*
  15. Convert C, Franco-Vidal V, Bebear JP, Darrouzet V. Outcome based assessment of endolymphatic sac decompression for Meniere's Disease Using the Meniere's Disease Outcomes Questionnaire: a review of 90 patients. *Otol Neurotol* 2006, 27:687-696.
  16. Schuknecht HF. Ablation therapy in the management of Meniere's disease. *Acta Otolaryngol* 1957; 132(suppl):1-42.
  17. Atlas JT, Parnes LS. Intratympanic gentamicin titration therapy for intractable Meniere's disease. *Am J Otol* 1999; 20:357-63.
  18. Hiraide F. The histochemistry of the dark cells of the vestibular labyrinth. *Acta Otolaryngol* 1971; 71:40-8.
  19. Mercant SN, Rauch SD, Nadol Jr JB. Meniere's disease. *Eur Arch Otolaryngol.* 1995; 262:63-75.
  20. La Ferriere KA, Aremberg IK, Hawkins Jr JF, Johnson LG. Melanocytes of the vestibular labyrinth and their relationship to the microvasculature. *Ann Otol Rhinol Laryngol.* 1974; 83:685-94
  21. Odkvist L. Middle ear ototoxic treatment of inner ear disease. *Acta Otolaryngol* 1988(suppl); 457:83-86.
  22. Minor LB. Intratympanic gentamicin for control of vertigo in Meniere's disease: vestibular signs that specify completion of therapy. *Am J Otol* 1999; 20:209-19.
  23. Casani A, Nuti D, Franceschini SS, Gaudini E, Dallan I. Transtympanic gentamicin and fibrin tissue adhesive for treatment of unilateral Meniere's disease: effects on vestibular function. *Otolaryngol Head Neck Surg.* 2005; 133:929-35.
  24. Hoffer ME, Kopke RD, Weisskopf P, Gottshall K, Allen K, Wester D. Microdose gentamicin administration via the round window microcatheter. *Ann N Y Acad Sci* 2001; 942:46-51.